

Journal für
Mineralstoffwechsel

Zeitschrift für Knochen- und Gelenkerkrankungen

Orthopädie • Osteologie • Rheumatologie

**Minimal-invasive Therapie der
funktionell instabilen
osteoporotischen
Wirbelkörperfraktur mittels
Kyphoplastie: Prospektive
Vergleichsstudie von 19 operierten
und 17 konservativ behandelten
Patienten**

Komp M, Godolias G, Ruetten S

Journal für Mineralstoffwechsel

2004; 11 (Sonderheft 1), 13-15

Homepage:

**[www.kup.at/
mineralstoffwechsel](http://www.kup.at/mineralstoffwechsel)**

**Online-Datenbank mit
Autoren- und Stichwortsuche**

Member of the  **DOAJ**
DIRECTORY OF
OPEN ACCESS
JOURNALS

Indexed in SCOPUS/EMBASE/Excerpta Medica
www.kup.at/mineralstoffwechsel



Offizielles Organ der
Österreichischen Gesellschaft
zur Erforschung des Knochens
und Mineralstoffwechsels



Österreichische Gesellschaft
für Orthopädie und
Orthopädische Chirurgie



Österreichische
Gesellschaft
für Rheumatologie

Krause & Pachernegg GmbH · VERLAG für MEDIZIN und WIRTSCHAFT · A-3003 Gablitz

P. b. b. G 2022031108M, Verlagspostamt: 3002 Purkersdorf, Erscheinungsort: 3003 Gablitz

Minimal-invasive Therapie der funktionell instabilen osteoporotischen Wirbelkörperfraktur mittels Kyphoplastie: Prospektive Vergleichsstudie von 19 operierten und 17 konservativ behandelten Patienten

M. Komp, S. Ruetten, G. Godolias

Die Kyphoplastie zur Behandlung der osteoporotischen Wirbelkörperfraktur findet immer weitere Verbreitung, jedoch wird der Nutzen kontrovers diskutiert. In dieser prospektiven Studie werden an zwei Patientenkollektiven die Ergebnisse nach konservativer Therapie und Kyphoplastie gegenübergestellt. Die Patienten, die mit der Kyphoplastie versorgt wurden, zeigten in allen erhobenen Parametern ein signifikant besseres Outcome. Die Kyphoplastie scheint somit bei geeigneter Indikation der konservativen Therapie überlegen zu sein.

Kyphoplasty in the treatment of osteoporotic vertebral body fractures becomes more and more common. There takes place an intensive discussion about the benefit of kyphoplasty. In this prospective study two collectives are compared: one that has been treated by a conservative regime and one that had been treated by kyphoplasty. All the patients who underwent a kyphoplasty showed a significant better outcome. Kyphoplasty seems to be at a correct indication superior to a conservative management. J Miner Stoffwechs 2004; 11 (Suppl 1): 13-15

Die Wirbelkörperfraktur ist der häufigste Knochenbruch bei Patienten mit Osteoporose [1, 2]. Neben den medizinischen und sozioökonomischen Folgen dieser Erkrankung führt die Wirbelkörperfraktur zu einer deutlichen psychosozialen Stigmatisierung der Patienten [3]. Die Reduktion der Vitalkapazität der Patienten nach einer thorakalen Wirbelkörperfraktur kann durch die Zunahme des Kyphosewinkels (Abb. 1) zu einer signifikanten Erhöhung der Mortalität der Patienten führen [4, 5, 6]. Häufig resultiert bei diesen Patienten ein chronisches Schmerzsyndrom.

Die offene Therapie der Wirbelkörperfraktur mittels dorsaler Stabilisierung ist nur bei einer Minderheit der Patienten, weniger als 0,05% [7], mit neurologischer Defizitsymptomatik indiziert. Grundsätzlich ist die Indikation zur offenen Vorgehensweise bei Patienten mit osteoporotischen Wirbelkörperfrakturen nach eingehender Abwägung des Nutzen-/Risikoprofils zu stellen.

Die Operation mittels der Kyphoplastie eröffnet eine Methode, die eine schnelle Schmerzreduktion und Verbesserung der Biomechanik der Wirbelsäule im Rahmen einer minimal-invasiven Technik erreichen soll. Kontrovers wird der Nutzen der Kyphoplastie diskutiert. In dieser prospektiven Studie wurden Patienten mit einer monosegmentalen funktionell instabilen Wirbelkörperfraktur, die mittels der Kyphoplastie versorgt wurden, einer Gruppe von Patienten gegenübergestellt, die ohne operative Therapie blieben. Das Ziel der Studie war es, den therapeutischen Stellenwert der Kyphoplastie bei oben genannter Indikation zu untersuchen.

Material und Methode

Von November 2000 bis September 2003 wurden 40 Patienten prospektiv nachuntersucht. 21 Patienten wurden

Aus dem Ressort Wirbelsäulenchirurgie und Schmerztherapie (Leiter: Dr. med. Sebastian Ruetten), Klinik für Orthopädie am Lehrstuhl für Radiologie und Mikrotherapie, Universität Witten/Herdecke (Direktor: Prof. Dr. med. Georgios Godolias), St. Anna Hospital Herne

Korrespondenzadresse: Dr. med. Martin Komp, St. Anna Hospital, Klinik für Orthopädie, Hospitalstraße 19, D-44649 Herne, E-mail: martinkomp@web.de

mittels der Kyphoplastie operiert, 19 Patienten wurden als Vergleichskollektiv konservativ therapiert. Die Patienten wurden in unserer Spezialambulanz aus der umliegenden ambulanten Versorgung zur Frage des weiteren Procederes vorgestellt. Alle Patienten wiesen eine manifeste Osteoporose (T-Score < 2,5) auf.

Bei diesen Patienten war es im Durchschnitt vor 34 Tagen nach Bagateltraumen zu einer radiologisch gesicherten Wirbelkörperfraktur ohne neurologische Defizitsymptomatik gekommen. Bei allen Patienten wurde eine Skelettszintigraphie durchgeführt, die eine monosegmentale Mehranreicherung ergab. Hierbei waren in 28 Fällen thorakale und in 12 Fällen lumbale aktive Wirbelkörperfrakturen festgestellt worden. Bei allen Patienten zeigte sich in Funktionszielaufnahmen des betroffenen Wirbelsäulenabschnittes eine funktionell instabile Fraktur, die bei maxi-

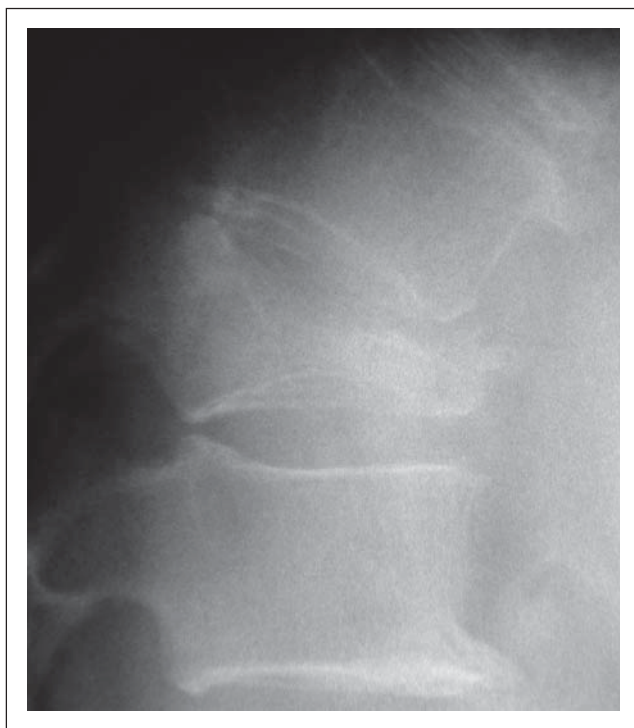


Abbildung 1: Zunahme des Kyphosewinkels durch osteoporotische Wirbelkörperfraktur

maler Flexion und Extension eine deutliche Entfaltung des Wirbelkörpers zeigte. Bei sieben Patienten bestanden zusätzlich bereits nicht mehr aktive Wirbelkörperfrakturen, in zwei Fällen in einem benachbarten Wirbelkörper. Drei Patienten waren bereits osteosynthetisch nach Oberschenkelhalsfrakturen versorgt.

Alle Patienten wiesen ein normales altersentsprechendes Aktivitätsniveau auf. 21 Patienten entschieden sich im differentialtherapeutischen Gespräch für eine minimalinvasive Operation der Fraktur mittels der Kyphoplastie. 19 Patienten lehnten diesen Eingriff ab und wünschten die Weiterführung eines konservative Vorgehen. Das Durchschnittsalter des Vergleichskollektivs betrug 72,4 Jahre, 17 Frauen und 2 Männer. Diese Patienten wurden neben der bei allen Patienten bestehenden antiosteoporotischen Medikation mit einem antiphlogistischen Medikament (Rofecoxib 25 mg 1 x tgl.) und einem retardiertem Morphinpräparat (Tramadol 2 x 100 mg) schmerztherapeutisch für die Dauer von 6 Wochen behandelt. Allen Patienten wurde eine externe Stabilisierung mittels Vier-Punkt-Rahmenstütze verordnet. Ferner wurde bei diesen Patienten eine physikalische schmerzlindernde Therapie eingeleitet. Alle Patienten wurden ambulant behandelt und nach 7 Tagen, 6 Wochen, 3 und 6 Monaten nachuntersucht.

Im Operationskollektiv wurde bei 21 Patienten von zwei Operateuren die Kyphoplastie durchgeführt. Alle Patienten erhielten eine Vollnarkose. Die Stabilisierung der Wirbelkörperfrakturen nach Redression erfolgte mittels PMMA (Polymethylmethacrylat). Das Durchschnittsalter der Patienten lag bei 74,3 Jahren, bei 18 Frauen und 3 Männern. Der durchschnittliche stationäre Aufenthalt betrug 5,1 Tage. Die Patienten erhielten drei Tage postoperativ eine antiphlogistische Medikation (25 mg Rofecoxib). Die Nachuntersuchungsintervalle entsprachen denen des Vergleichskollektivs.

Neben allgemeinen Kriterien und psychometrischen Tests der Schmerztherapie wurden folgende validierte Meßinstrumente eingesetzt: Visuelle-Analog-Skala (VAS) für Rückenschmerz (jeweils eine Woche vor der Nachuntersuchung), deutsche Version North-American-Spine-Society-Instrumentarium (NASS), der Oswestry-Low-Back-Pain-Disability Questionnaire (dieser Score ist für den deutschen Sprachgebrauch nicht eindeutig validiert, wurde jedoch aufgrund der internationalen Verbreitung in einer übersetzten Version angewandt). Bei allen Patienten wurde nach 6 Wochen und 6 Monaten eine nativradiolo-

gische Diagnostik der LWS und BWS durchgeführt. Bei Patienten mit eingetretener Schmerzexazerbation wurden Zwischenuntersuchungen veranlaßt.

Die deskriptiven Auswertungen und analytischen Statistiken wurden in Abhängigkeit von der Gruppencharakteristik mit dem Programmpaket SPSS Version 10.0.7 durchgeführt. Ein positives Signifikanzniveau bestand bei $p < 0,05$.

Ergebnisse

36 Patienten konnten in den vollständigen Untersuchungszeitraum aufgenommen werden. Bei den vier im Verlauf ausgeschlossenen Patienten handelte es sich um einen therapieunabhängigen Todesfall in der Kyphoplastiegruppe, um einen Wohnortwechsel und zwei Patienten im Vergleichskollektiv, die wegen eines Hirninsultes und einer Pneumonie mehrwöchig stationär therapiert werden mußten. Somit verblieben im Rahmen der kompletten Nachuntersuchungen 19 Patienten in der Kyphoplastiegruppe und 17 Patienten im Vergleichskollektiv. Alle gewonnenen Ergebnisse wiesen keine auffälligen Unterschiede der beiden Gruppen bezüglich Geschlecht, Größe, Alter, Gewicht und Begleiterkrankungsprofil auf.

In der Gruppe der mit Kyphoplastie versorgten Patienten traten keine intraoperativen Komplikationen auf. In 11 Fällen konnte eine Aufrichtung des frakturierten Wirbelkörpers auf mindestens $\frac{2}{3}$ der Höhe des angrenzenden Wirbelkörpers erreicht werden. In den restlichen Fällen konnte eine Aufrichtung auf mindestens 50 % erreicht werden. In zwei Fällen kam es intraoperativ-radiologisch zu einer Perforation der frakturierten Endplatte, was in der nachfolgenden PMMA-Applikation ohne Folgen blieb. Die durchschnittliche Operationszeit betrug 36 Minuten. Alle Patienten wurden am Operationstag nach Abklingen der Narkose mobilisiert. Die Patienten gaben eine deutliche Schmerzreduktion in einem Zeitraum von 2 bis 24 Stunden postoperativ an. Eine weitere Schmerzmedikation wurde in allen Fällen nach Ablauf von 3 Tagen nicht mehr benötigt. In der radiologischen Verlaufskontrolle nach 6 Wochen wurde bei zwei Patienten eine Sinterung der kranial angrenzenden Wirbelkörper diagnostiziert. In der Verlaufskontrolle nach 6 Monaten wiesen 5 weitere Patienten weitere Sinterungen nicht angrenzender Wirbelkörper auf. Eine Nachsinterung der kyphoplastierten Wirbelkörper konnte radiologisch nicht festgestellt werden.

Tabelle 1: Ergebnisse operiertes Kollektiv

	Beginn			7 Tage			6 Wochen			6 Monate		
	min.	max.	Ø	min.	max.	Ø	min.	max.	Ø	min.	max.	Ø
VAS Rücken	80	100	91	5	55	25	0	35	20	0	30	25
NASS Schmerz	5	6	5,4				1,2	2,5	1,9	1,4	2,4	2,0
NASS Neurologie	1	1,2	1,1				1	1,2	1,1	1	1,3	1,1
Oswestry	70	100	84				10	44	22	12	40	24

Tabelle 2: Ergebnisse Vergleichskollektiv

	Beginn			7 Tage			6 Wochen			6 Monate		
	min.	max.	Ø	min.	max.	Ø	min.	max.	Ø	min.	max.	Ø
VAS Rücken	75	100	91	55	95	86	65	100	88	55	100	83
NASS Schmerz	4,7	6	5,2				4,5	5,9	4,9	4,2	5,8	4,8
NASS Neurologie	1	1	1				1	1,3	1,1	1	1,3	1,1
Oswestry	68	100	82				68	96	78	72	92	76

Im Vergleichskollektiv kam es bei 10 der 17 Patienten zu einer Änderung des Medikamentschemas in Absprache mit dem ambulant behandelnden Kollegen. In zwei Fällen war dies durch eine Unverträglichkeit des retardierten Morphinpräparates bedingt, in acht Fällen war in den ersten vier Wochen eine deutliche Erhöhung der Schmerzmedikation zu verzeichnen. Nach Ablauf der sechs Wochen waren noch 14 Patienten auf regelmäßige analgetische Medikation angewiesen. Die Behandlung mit dem Rahmenstützkorsett wurde von 8 Patienten problemlos toleriert. Bei 5 Patienten wurde nach einigen Korrekturen ebenfalls eine gute Verträglichkeit erreicht. Diese Patienten trugen das Korsett ganztätig für die Dauer von 12 Wochen. Bei vier Patienten kam es trotz Korrekturen immer wieder zu Perioden, die keine regelmäßige Miederanlage möglich machten. Eine Patientin lehnte nach drei Wochen die Miederbehandlung ab. In den radiologischen Verlaufskontrollen zeigte sich nach sechs Wochen bei 16 der 17 Patienten eine Zunahme der Deformierung des initial frakturierten Wirbelkörpers. 5 Patienten wiesen weitere Wirbelkörperfrakturen auf, nach sechs Monaten erhöhte sich dieser Anteil auf 11 Patienten, die neben der Erstfraktur bis zu drei weitere Frakturen aufwiesen.

Zusammenfassend zeigte sich eine signifikante Verbesserung innerhalb des operierten Kollektivs gegenüber dem Vergleichskollektiv in allen angewandten Meßschemata. Die einzelnen Ergebnisse präoperativ sowie über den Nachuntersuchungszeitraum sind in den Tabellen 1 und 2 aufgeführt. Über den gesamten Nachuntersuchungszeitraum ergab sich keine vermehrte Frakturierung angrenzender Wirbelkörper im operierten Kollektiv gegenüber dem Vergleichskollektiv. Im Rahmen der Bewertung der subjektiven Patientenzufriedenheit gaben innerhalb des operierten Kollektivs 13 Patienten an, „sehr zufrieden“ und 6 Patienten, „zufrieden“ zu sein. Alle Patienten würden den Eingriff wiederholen lassen. Im Vergleichskollektiv gaben zwei Patienten an, „mäßig zufrieden“ und 15 Patienten „unzufrieden“ zu sein.

Diskussion

Die Kyphoplastie ist ein minimal-invasives Verfahren, welches neben einer schnellen Schmerzreduktion auch eine Verbesserung der biomechanischen Veränderungen nach osteoporotischen Wirbelkörperfrakturen bewirken soll. Insbesondere die keilförmig deformierten Wirbelkörper bewirken durch zunehmende Kyphosierung eine Lastverteilung, die vom antagonisierenden Muskel-Band-Apparat in den meisten Fällen nicht aufgefangen werden kann [8]. Bekannt ist, daß das Risiko nach einer ersten Wirbelkörperfraktur, weitere Wirbelkörperfrakturen zu erleiden, fünfmal erhöht ist [9]. Chronische Schmerzsyndrome können aus diesem Krankheitsbild resultieren.

Die vorliegenden Studienergebnisse bewerten bei genannter Indikation die Kyphoplastie als komplikationsarmes und suffizientes Verfahren zur Therapie der funktionell instabilen osteoporotischen Wirbelkörperfraktur. Es ergab sich eine signifikant bessere Schmerzreduktion. Der Anteil weiterer benachbarter und nicht benachbarter Wirbelkörperfrakturen entsprach in beiden Kollektiven den Angaben in der Literatur [10]. Die Kyphoplastie ermöglichte in allen Fällen eine Redression des frakturierten Wir-

belkörpers und damit eine Reduktion des Kyphosewinkels. Eine Nachsinterung der operierten Wirbelkörper konnte im Vergleich zu den konservativ behandelten Patienten statistisch signifikant vermieden werden. Um dieses Ergebnis zu erreichen, ist die exakte Indikationsstellung entscheidend. Insbesondere bei funktionell instabilen Frakturen, die noch keine teilkonsolidierten Frakturanteile enthalten, ist eine gute Augmentation des Wirbelkörpers zu erreichen. Zur Beurteilung des Status der Wirbelkörperfraktur sind Szintigraphie oder MRT und funktionell radiologische Aufnahmen erforderlich. Zusammenfassend ergeben die vorliegenden Studienergebnisse bei der Therapie der funktionell instabilen monosegmentalen osteoporotischen Wirbelkörperfraktur Vorteile der Kyphoplastie gegenüber einem konservativen Vorgehen.

Diskutiert werden kann und wird die Applikation von PMMA. Hierbei handelt es sich um ein Material, welches seit Jahrzehnten in der Endoprothetik verwendet wird [11]. In der vorliegenden Studie konnten keine intraoperativen Reaktionen auf Hitzeentwicklung bei der Aushärtung des PMMA oder im Rahmen der Nachuntersuchungen Unverträglichkeitsreaktionen festgestellt werden. Die Möglichkeit einer erhöhten Frakturrate benachbarter Wirbelkörper durch die vermehrte Steifheit des kyphoplastierten Segmentes ist biomechanisch naheliegend, konnte aber in der vorliegenden Studie nicht bestätigt werden. Hier sind in Zukunft größere Kollektive auch im Langzeitverlauf zu untersuchen, um unsere gewonnenen Ergebnisse auf eine breitere Basis zu stellen.

Inwieweit neue Stabilisatoren, wie osteokonduktive oder osteoinduktive Knochenersatzstoffe gleiche Stabilität wie PMMA erreichen und Vorteile hinsichtlich der knöchernen Ausheilung ergeben, werden zukünftige Studien zeigen; dies auch unter dem Gesichtspunkt der Anwendung der Kyphoplastie bei traumatischen Wirbelkörperfrakturen. Erste eigene Ergebnisse zeigen zumindest in technischer Hinsicht Alternativen auf.

Literatur:

1. Dennison E, Cooper C. Epidemiology of osteoporotic fractures. *Horm Res* 2000; 54 (Suppl 1): 58–63.
2. Wasnich U. Vertebral fracture epidemiology. *Bone* 1996; 18: 1791–6.
3. Silverman SL. The clinical consequences of vertebral compression fracture. *Bone* 1992; 13: 27–31.
4. Schlaich C, Minne HW, Bruckner T, Wagner G, Gebest HJ, Grunze M, Ziegler R, Leidig-Bruckner G. Reduced pulmonary function in patients with spinal osteoporotic fractures. *Osteoporos Int* 1998; 8: 261–7.
5. Leech J, Dulberg C, Kellie S, Pattee L, Gay J. Relationship of lung function to severity of osteoporosis in women. *Am Rev Respir Dis* 1990; 141: 68–71.
6. Cooper C, Atkinson EJ, Jacobsen SJ, O'Fallon WM, Melton LJ. Population-based study of survival after osteoporotic fractures. *Am J Epidemiol* 1993; 137: 1001–5.
7. Hegeness MH. Spine fracture with neurological deficit in osteoporosis. *Osteoporos Int* 1993; 3: 215–21.
8. Heaney RP, Zizic TM, Fogelmann I, Olszynski WP, Geusens P, Kasibhatla C, Alsayed N, Isaia G, Davie MW, Chesnut CH 3rd. Risedronate reduces the risk of first vertebral fracture in osteoporotic women. *Osteoporos Int* 2002; 13: 501–5.
9. Ross PD, Davis JW, Epstein RS, Wasnich RD. Pre-existing fractures and bone mass predict vertebral fracture incidence in women. *Ann Intern Med* 1991; 114: 919–23.
10. Lieberman ICH, Dudeney S, Reinhardt MK, Bell G. Initial outcome and efficacy of kyphoplasty in the treatment of osteoporotic vertebral compression fractures. *Spine* 2001; 26: 1631–8.
11. Charnley J. Anchorage of the femoral head prosthesis to the shaft of the femur. *J Bone Joint Surg* 1960; 42: 28.

NEUES AUS DEM VERLAG

Abo-Aktion zum Kennenlernen

Wenn Sie Arzt sind, in Ausbildung zu einem ärztlichen Beruf, oder im Gesundheitsbereich tätig, haben Sie die Möglichkeit, die elektronische Ausgabe dieser Zeitschrift kostenlos zu beziehen.

Die Lieferung umfasst 4–6 Ausgaben pro Jahr zzgl. allfälliger Sonderhefte. Das e-Journal steht als PDF-Datei (ca. 5–10 MB) zur Verfügung und ist auf den meisten der marktüblichen e-Book-Readern, Tablets sowie auf iPad funktionsfähig.

➔ **Bestellung kostenloses e-Journal-Abo**

Besuchen Sie unsere **zeitschriftenübergreifende Datenbank** mit zahlreichen Artikeln, Fallberichten und Abbildungen – teilweise durch Videoclips unterstützt!

➔ **Bilddatenbank** ➔ **Artikeldatenbank** ➔ **Fallberichte**

Krause & Pachernegg GmbH · VERLAG für MEDIZIN und WIRTSCHAFT · A-3003 Gablitz

Wir stellen vor:



Unser neues Journal:

Journal für Pneumologie

Homepage:

www.kup.at/pneumologie