

**Methoden der
assistierten Reproduktion
bei andrologischen
Indikationen**

Würfel W

Blickpunkt der Mann 2007; 5 (1)

4-11

Homepage:

www.kup.at/dermann

**Online-Datenbank mit
Autoren- und Stichwortsuche**

**Krause & Pachernegg GmbH
Verlag für Medizin und Wirtschaft
A-3003 Gablitz**

Verlagspostamt: 3002 Purkersdorf
Erscheinungsort: 3003 Gablitz

Methoden der assistierten Reproduktion bei andrologischen Indikationen

W. Würfel

Unter männlicher Subfertilität versteht man generell die Tatsache, daß die Befruchtungsfähigkeit des Spermias eingeschränkt oder gänzlich aufgehoben ist. Sind konservative und ggf. auch operative Maßnahmen zur Verbesserung des Spermioграмms ausgeschöpft, steht eine Reihe von ART-Maßnahmen (artifizielle Reproduktionstechniken = ART) zur Verfügung. Bezüglich ihrer Auswahl wird es ganz entscheidend darauf ankommen, ob auf der Basis der Spermiogrammbefunde davon auszugehen ist, ob die spontane Fertilisation einer Eizelle grundsätzlich noch möglich ist oder nicht. Besteht diese Möglichkeit, dann ist es sinnvoll, Techniken auszuwählen, die darauf abzielen, die einzelnen Rahmenbedingungen einer natürlichen Fertilisation zu verbessern. Diese sind z. B. die intrauterine Insemination (IUI), das klassische IVF-Verfahren sowie der intratubare Gametentransfer (GIFT). Ist hingegen nicht mehr damit zu rechnen, daß eine spontane Fertilisation der Eizellen möglich ist, dann ist eine Befruchtungshilfe anzuwenden, üblicherweise die intrazytoplasmatische Spermieninjektion (ICSI). Mit ihr ist es möglich, auch bei extremer männlicher Subfertilität bzw. Infertilität noch die Befruchtung von Eizellen zu erzielen, wobei die dann gezeugten Embryonen ein Implantationsverhalten zeigen, das dem von Embryonen entspricht, die aus der Zeugung mit einem normalen Spermioграмm hervorgegangen sind. Durch die ICSI ist es auch möglich, bei einer Azoospermie – sei es aus obstruktiver Ursache oder aufgrund einer testikulären Insuffizienz – Spermien aus dem Nebenhoden oder Hoden zu gewinnen und hiermit Eizellen zu befruchten. Bei obstruktiven Indikationen sind die Schwangerschaftsraten mit jenen ejakulierter Spermien vergleichbar, bei einer testikulären Insuffizienz ist der ggf. erhöhte FSH-Wert ein ungefährender Anhaltspunkt für die Prognose. Die Verwendung von Spermiovorstufen, wie z. B. rundovalen oder elongierten Spermatoziden, ist grundsätzlich möglich, muß bis zum heutigen Zeitpunkt freilich als experimentell eingestuft werden. Für Befruchtungshilfen wie die ICSI sind humangenetische Untersuchungen empfohlen, auch und insbesondere dann, wenn z. B. eine Samenleiteraplasie vorliegt. Ob bei den durch ICSI gezeugten Kindern eine erhöhte Fehlbildungsrate vorliegt, ist bis zum heutigen Zeitpunkt nicht eindeutig geklärt. Wenn ja, dann dürfte es sich nur um eine geringfügige Erhöhung handeln.

Nach wie vor wird viel zu wenig Augenmerk auf die Implantationsbedingungen gelegt, obwohl es schon heute möglich ist, eine Reihe von rheologischen und immunologischen Faktoren zu identifizieren, die sich negativ auf den Schwangerschaftsverlauf auswirken können, und die im Einzelfall auch in der Lage sind, die Fehlbildungsrate zu erhöhen. Insofern wird es in Zukunft immer wichtiger werden, die männliche Subfertilität und ihre Behandlung nicht nur als ein Interaktionsproblem zwischen Spermium und Eizelle zu begreifen, sondern auch die Bedingungen der Implantation des dadurch gezeugten Embryos zu evaluieren bzw. bei identifizierten Störungen zu verbessern.

Male subfertility is the term generally used when the fertilization ability of spermatozoa is limited or absent. A number of ART techniques are available (ART = artificial reproduction techniques) when conservative, and possibly also operative, means of improving the spermioграмm have been exhausted. A critical factor in selecting the method is whether spermioграмm results indicate that spontaneous fertilization of an ovum is fundamentally still possible. If so, it is useful to select techniques designed to improve the individual framework conditions of natural fertilization.

These may include intrauterine insemination (IUI), classic IVF procedure or gamete intrafallopian transfer (GIFT). However, if spontaneous fertilization is unlikely or impossible, an assisted fertilization procedure – generally intracytoplasmic spermatozoa injection (ICSI) – should be used. This procedure enables oocyte fertilization even in cases of extreme male subfertility or infertility; embryos conceived in this way show implantation behaviour consistent with that of embryos from a normal spermioграмm. In cases of azoospermia, whether the cause is obstruction or testicular insufficiency, ICSI also enables epididymal or testicular spermatozoa to be harvested for oocyte fertilization. In cases of obstruction, the resulting pregnancy rates are comparable to those for ejaculate; in cases of testicular insufficiency, a possible increase in FSH value serves as a rough guide to prognosis. The use of immature sperm such as round or elongated spermatids is, in principle, possible but is as yet still at the experimental stage. Human genetic analyses are recommended for assisted fertilization techniques such as ICSI, also – and particularly – in cases of e. g. vasal aplasia. It has not been clarified whether ICSI conception carries a higher rate of foetal malformation; if so, the increase is likely to be minor.

The amount of attention paid to conditions of implantation continues to be scanty, although a range of rheological and immunological factors can be identified today that could negatively affect the course of pregnancy and, in individual cases, lead to an increased malformation rate. For this reason, in the future more and more attention will be paid not only to understanding male subfertility and its treatment as a problem of the interaction between spermatozoon and oocyte, but also to assessing the conditions of implantation of the embryo thus conceived, and improving them if disruptive factors are identified. **Blickpunkt DER MANN 2007; 5 (1): 4–11.**

Beschäftigt man sich mit männlicher Subfertilität und deren Therapie, ist es sinnvoll, sich zunächst mit der Eizelle auseinanderzusetzen. Die Eizelle ist die größte Einzelzelle des Organismus und verfügt wie nahezu alle somatischen Zellen über den kompletten Chromosomensatz, nämlich 46,XX. Die Eizelle „kennt“ das Gegengeschlecht, also das männliche nicht; dementsprechend ist eine Eizelle mit einer Ausstattung von 46,XY oder gar 46,YY nicht bekannt.

Wie alle großen Einzeller in der Natur ist auch die Eizelle von einer schützenden Hülle umgeben. Diese Zona pellucida genannte Hülle hat in erster Linie – wie bei allen anderen Einzellern – die Aufgabe, die Eizelle zu schützen und „Eindringlinge abzuwehren“. Es spricht entwicklungsgeschichtlich sehr viel dafür, daß das Urgeschlecht das Weibliche ist: Immerhin verfügt die Eizelle ja über alle Voraussetzungen der eingeschlechtlichen Vermehrung. Sie ist mit der besonderen

Gabe ausgestattet, daß bei ihrer Teilung nicht wiederum zwei Eizellen entstehen, sondern ein Embryo, also ein Differenzierungsprozeß eingeleitet wird (dies dürfte auch die Ursache dafür sein, daß Eizellen lebenslang nicht nachgebildet werden [können]).

Betrachtet man all diese Zusammenhänge, dann kann man verstehen, welche Probleme bei der zweigeschlechtlichen Fortpflanzung zu lösen sind. In allererster Linie geht es dabei darum, einen Weg zu finden, ein Spermium mit dem gegengeschlechtlichen Erbgut in die Eizelle einzuschleusen, also die Barriere der Zona pellucida zu überwinden. Die Lösung, die die Natur gefunden hat, ist bekannt: In einer Art „Teamarbeit“ helfen alle morphologisch unauffälligen sowie vorwärts beweglichen Spermien zusammen, um die Voraussetzung zu schaffen, daß ein Spermium die Zona pellucida penetrieren kann und in das Zytoplasma der Eizelle vordringt.

Männliche Subfertilität entsteht immer dann, wenn dieser Prozeß nicht oder nur unzulänglich ablaufen kann. Entweder gelingt es der Gesamtzahl der Spermien

Korrespondenzadresse: Prof. Dr. Dr. Wolfgang Würfel, Kinderwunsch-Centrum München-Pasing (KCM), Lortzingstraße 26, D-81241 München, E-mail: info@ivf-muenchen.de

nicht, die o. g. Voraussetzungen zu schaffen, dann ist eine komplette Befruchtungsunfähigkeit des Spermias, also eine komplette Infertilität oder Sterilität, die Folge. Ist die Fähigkeit der Spermien, eine Eizelle zu befruchten, freilich nur reduziert, dann spricht man von Subfertilität; sichtbarster Ausdruck hierfür ist die Reduzierung der Fertilisationsrate. Hierbei handelt es sich um die statistische Angabe, wie viele Eizellen die Spermien in der Lage sind zu befruchten; der Normalwert liegt zwischen 70 und 80 %.

Jede Art von Behandlung männlicher Subfertilität zielt nun darauf ab, diese Rahmenbedingungen zu verbessern. Im Rahmen der ART (artificialen Reproduktionstechniken) ist es von entscheidender Bedeutung zu wissen, ob die Gesamtzahl der Spermien noch in der Lage ist, die Voraussetzungen für eine Befruchtung zu schaffen oder nicht. Ist letzteres der Fall, dann ist eine Hilfe hin zur Befruchtung erforderlich, während es bei Subfertilität *per se* ausreicht, die Rahmenbedingungen zu verbessern, um die Fertilisationsrate und damit die Wahrscheinlichkeit für den Eintritt einer Schwangerschaft zu erhöhen.

Aus der Zeit, in der die ICSI (intrazytoplasmatische Spermieninjektion) in der Behandlung der männlichen Subfertilität bzw. Infertilität nicht zur Verfügung stand, gibt es eine ungefähre Vorstellung – nämlich aus den IVF-Programmen, wo die Grenze zwischen Infertilität und Subfertilität verläuft: Offenbar benötigt man im Nativejakulat zwischen 500.000 und 600.000 Spermien von unauffälliger Morphologie und Vorwärtsbeweglichkeit, damit es noch zur Befruchtung einer Eizelle kommt [1–4]. Liegt diese Zahl darunter, so bleiben Fertilisationen regelhaft aus. Liegt die Zahl darüber, kann mit Fertilisationen gerechnet werden, freilich zunächst im Rahmen einer sehr geringen Befruchtungsrate [3, 5, 6]. Individuell mögen diese Grenzen nach oben oder unten verschoben sein, und sicher spielt auch das Gesamtejakulatvolumen eine Rolle. Als Anhaltspunkt und für die Indikationsstellung ist diese Zahl jedoch sehr hilfreich.

Intrauterine Insemination (IUI)

Grundlagen

Alle Inseminationsverfahren haben zum Ziel, durch eine Optimierung der Rahmenbedingungen die Wahrscheinlichkeit für das Eintreten einer Schwangerschaft in einem bestimmten Monatszyklus zu erhöhen. Grundvoraussetzung für die Durchführung einer Insemination ist freilich, daß eine spontane Fertilisation – also ohne Nachhilfe – noch möglich ist.

Geschichtliches

Die Portiokappe und auch die intrazervikale Insemination haben nur noch historischen Wert. Nicht durchgesetzt haben sich Verfahren wie die intratubare Insemination (ITI) [7, 8] bzw. die direkte Insemination in den Douglas'schen Raum (direkte peritoneale Insemination = DIPI), da hier die erzielbaren Schwangerschaftsraten nicht höher sind als bei der IUI, der Aufwand und auch die Komplikationsraten hingegen schon [3, 9].

Technik

Das Einbringen von Nativejakulat in den Uterus ist nicht möglich, da dadurch das Risiko für intrauterine

Infektionen (Endometritiden) zu hoch ist. Dementsprechend ist eine Aufbereitung erforderlich. Diese erfolgt üblicherweise durch das Aufschwimmverfahren („swim up“): Hierbei werden die Spermien zentrifugiert (pelletiert) und mit Nährlösung (Kulturmedium) überschichtet; dieser Überstand wird dann abgesaugt und ggf. erneut konzentriert. Darüber hinaus sind andere Verfahren beschrieben, die durchaus in Gebrauch sind, so die Spermaaufbereitung über einen Dichtegradienten (z. B. Percoll) oder über Glaswolle [9, 10].

Das so „aufbereitete“ Spermium wird um den Eisprung herum mit einem dünnen Katheter intrauterin verabreicht; verschiedene Kathetertypen sind kommerziell erhältlich.

Ergebnisse

Die Ergebnisse von IUI-Behandlungen hängen naturgemäß sehr stark vom Ausgangsspermiogramm ab. Weitere wichtige Parameter sind das Alter der Partnerin sowie die Art und Dosis einer begleitenden ovariellen Stimulationsbehandlung. Studien im Hinblick auf die Erfolgsraten der Inseminationsbehandlung gibt es zahlreiche. Besonders substantiell hat sich der Arbeitskreis konservative Fertilitätstherapie (AKF) hiermit beschäftigt [3].

Günstig zur Steigerung der Erfolgsraten ist es, bei der Partnerin eine hormonelle Stimulationsbehandlung durchzuführen [9–11]. Hiedurch werden mehrere Eizellen für eine Fertilisation angeboten. Da die Fertilisationsraten in aller Regel erniedrigt sind, ergibt sich hieraus auch kein signifikant gesteigertes Mehrlingsrisiko im Falle einer Schwangerschaft. Am günstigsten scheinen Stimulationen mit GnRH-Antagonisten und Gonadotropinen zu sein, gefolgt von Stimulationen mit GnRH-Agonisten, Gonadotropinen allein, Clomifen bzw. Clomifen in Kombination mit Gonadotropinen [3]. Im Vergleich zu den Schwangerschaftsraten im natürlichen Zyklus läßt sich hiermit nahezu eine Verdopplung erzielen, was bedeutet, daß auch bei männlicher Subfertilität Schwangerschaftsraten zwischen 13 und 14 % pro Behandlungszyklus möglich sind – was in etwa der natürlichen Schwangerschaftsrate (ohne männliche Subfertilität) pro Zyklus entspricht (Abb. 1).

Erheblichen Einfluß haben die Spermiogrammparameter. Bei einer Gesamtspermatozoenzahl von 0 bis 20 Millionen liegt die erzielbare Schwangerschaftsrate pro Zyklus bei etwa 5 % (mit Stimulation), während

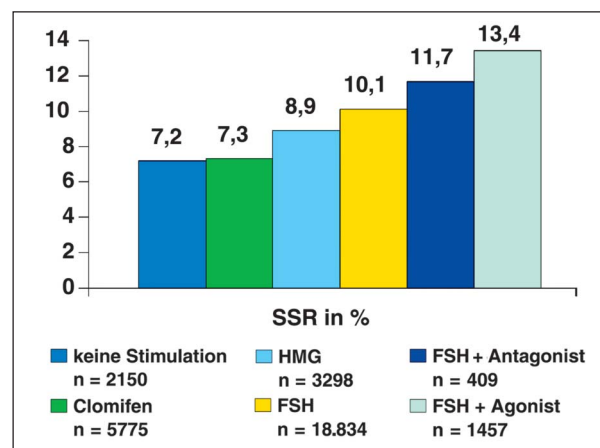


Abbildung 1: Schwangerschaftsraten der IUI in Abhängigkeit von der Stimulationsart (mod. nach [3])

bei einer Gesamtspermatozoonzahl von 180 bis 200 Millionen Schwangerschaftsraten von 20 % pro Zyklus erreicht werden können. Ähnliches gilt für die progressiv motilen Spermien (WHO A + B). Beträgt ihre Zahl 5 % im Ejakulat, so ist mit einer Schwangerschaftsrate von 5 % zu rechnen, liegt diese Rate demgegenüber bei 40 bis 50 %, so sind Schwangerschaftsraten um die 15 % möglich (Abb. 2) [10, 11].

Ein weiterer, wichtiger Parameter ist das Alter der Partnerin (Abb. 3). Ab dem 35. Lebensjahr ist mit einem Absinken der Ergebnisse zu rechnen, gleichzeitig steigt die Abortrate bei den Schwangerschaften an. Ursache hierfür ist letztlich die „genetische Kompetenz“ der Eizellen. Bekanntermaßen nehmen ja ab dem 35. Lebensjahr Chromosomenfehlverteilungen nach den Reifeteilungen in exponentieller Weise zu, was sich nicht nur in der abnehmenden Wahrscheinlichkeit für den Eintritt einer Schwangerschaft, sondern eben auch in der ansteigenden Abortrate niederschlägt [12, 13].

Generell ist darauf hinzuweisen, daß es sich auch bei der homologen Insemination um eine Behandlung einer **Paarsterilität** handelt. Dies bedeutet, daß vor Beginn der Maßnahme sorgfältige Untersuchungen bei der Partnerin erforderlich sind. Liegen hier nämlich Ein-

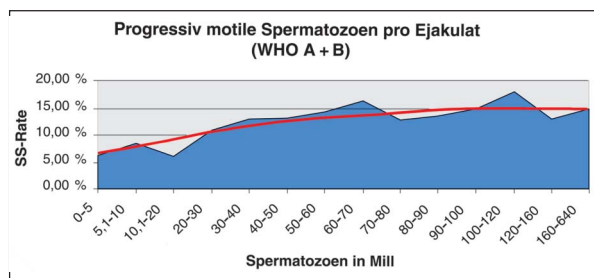


Abbildung 2: Schwangerschaftsraten in Abhängigkeit vom Prozentsatz der progressiv motilen Spermatozoen pro Ejakulat (mod. nach [9])

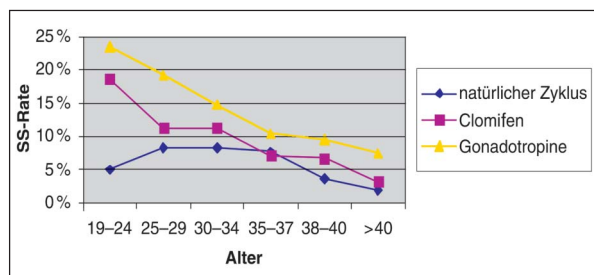


Abbildung 3: SS-Rate/IUI bezogen auf Alter und Ovarbeeinflussung (mod. nach [9])

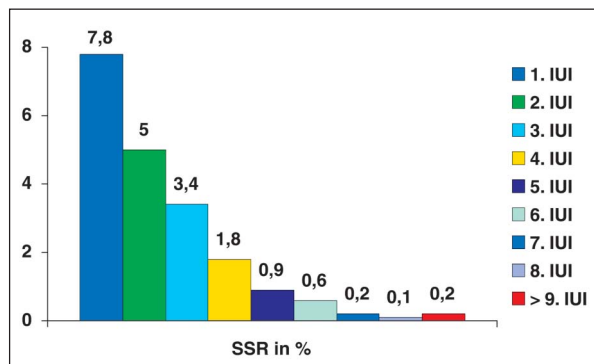


Abbildung 4: Schwangerschaftsrate in Abhängigkeit von der Zahl der Behandlungszyklen (mod. nach [3])

schränkungen vor (z. B. eine unilateral blockierte Tubenpassage), dann fallen die Ergebnisse einer IUI-Behandlung schlechter aus und können in einen Bereich kommen, in dem die Maßnahme an sich zu hinterfragen ist.

Auch bei guten Voraussetzungen für den Eintritt einer Schwangerschaft scheint es so zu sein, daß das Gros der Schwangerschaften in den ersten drei bis vier Behandlungszyklen auftritt [9, 10]. Grundsätzlich sind danach noch Schwangerschaften möglich, doch ist deren Häufigkeit – bezogen auf den einzelnen Zyklus – nicht mehr sehr hoch (Abb. 4).

In-vitro-Fertilisation (IVF)

Geschichtliches

Schon kurz nach der Etablierung der IVF-Behandlung [14–17] begann man, dieses Verfahren für die Behandlung der männlichen Subfertilität zu verwenden [5]. Letztlich war die Vorstellung die, daß durch die kurzen Wege, die die Spermien in der Kulturschale zurückzulegen haben, bessere Fertilisationsraten erzielbar sind.

Ergebnisse

Tatsächlich zeigt das IVF-Verfahren bei männlicher Subfertilität bessere Behandlungsergebnisse als IUI-Behandlungen [2, 5, 6]. Dies hängt jedoch mehr damit zusammen, daß bei IVF-Behandlungen – vor allem bei männlicher Subfertilität – möglichst viele Eizellen gewonnen werden, degenerierte, unreife und nicht befruchtete ausscheiden, und so selbst bei niederen Fertilisationsraten letztlich Embryonen transferiert werden. Hierdurch scheiden viele Unwägbarkeiten der IUI-Behandlung naturgemäß aus, wodurch sich die besseren Ergebnisse erklären.

Noch bessere Ergebnisse erbrachte der intratubare Embryotransfer, wenn er laparoskopisch durchgeführt wurde [18–20]. Wegen des Aufwandes wurde diese Technik mittlerweile wieder verlassen, transuterine Techniken ergaben schlechtere Schwangerschaftsraten [7, 8] (siehe hierzu auch GIFT). Verlassen wurde auch die Methode der intravaginalen Kultur (IVC) [21].

Bedeutung

Dank des IVF-Verfahrens konnte man die in der Einleitung genannte Untergrenze von Samenqualität für die Fertilisation der Eizelle definieren. Ein Vorstoß in den Indikationsbereich der extremen männlichen Subfertilität war durch die IVF-Behandlung gleichwohl nicht möglich. Auch nach den derzeit gültigen GKV (= Gesetzliche Krankenversicherung) Richtlinien in der Bundesrepublik Deutschland zählt die männliche Subfertilität immer noch als Indikation. Geeignet ist das Verfahren freilich nur bei maximal mittelgradiger Subfertilität oder in Situationen, in denen das Fertilisationsvermögen der Spermien nicht eindeutig abschätzbar ist.

Intratubarer Gametentransfer (GIFT)

Geschichtliches

Relativ frühzeitig galten die Sterilität bei Endometriose, die männliche Subfertilität und auch die unerklärte

Sterilität als Indikationen für die IVF-Behandlung [2, 22, 23]. Im Unterschied zur tubaren Indikation handelt es sich hier freilich um keine, bei denen ein irreparabler Tubenverschluß vorlag. Im Gegenteil: die Eileiter waren üblicherweise offen. Vor diesem Hintergrund wurde das Verfahren des intratubaren Gametentransfers (GIFT = „gamete intrafallopian transfer“) von Asch inauguriert [1, 24]. In der Originalpublikation wurden hierbei Eizellen, die durch eine laparoskopische Follikelpunktion gewonnen wurden, anschließend sofort mit den Spermien (laparoskopisch) in die Tuben eingesetzt. In Anbetracht der Tatsache, daß seinerzeit ein Großteil der Follikelpunktionen noch laparoskopisch durchgeführt wurde, machte das Verfahren durchaus Sinn, auch im Hinblick auf die Einzeitigkeit: Die IVF-Behandlung ist ja ein zweizeitiges Verfahren – seinerzeit meist mit laparoskopischer Follikelpunktion und transvaginalen Embryotransfer durchgeführt.

Auch „intrauteriner Gametentransfer“ ist beschrieben [25, 26]. Die Schwangerschaftsraten waren aber niedrig. Offenbar ist das Endometrium – im Vergleich zur Tube – ein sehr schlechter Fertilisationsort.

Ergebnisse

Die GIFT-Methode wurde und wird bei mittelgradiger männlicher Subfertilität eingesetzt. Die Ergebnisse sind, entsprechend der IVF-Behandlung, tendenziell etwas besser ([2, 6]; siehe auch Deutsches IVF-Register = DIR).

Bedeutung

Aufgrund der Tatsache, daß Follikelpunktionen heutzutage ausnahmslos ultraschallkontrolliert durchgeführt werden ([11, 27]; siehe DIR), wäre es für die GIFT-Methode erforderlich gewesen, einen alternativen Zugang für den Transfer der Gameten in die Eileiter zu finden. Vielfältige Versuche in dieser Richtung gab es (hysteroskopisch, taktil mit speziellen Kathetern, ultraschallkontrolliert [8, 28]); wohl aufgrund der damit verbundenen Touchierung des Endometriums blieben jedoch die sehr guten Ergebnisse des laparoskopischen Transfers aus. Aus diesem technischen Grund hat die Methode heutzutage praktisch völlig ihre Bedeutung verloren.

Verfahren der Mikromanipulation

Geschichtliches

Schon sehr frühzeitig bemühte man sich, bei männlicher Subfertilität das Eindringen von Spermien in die Eizelle zu erleichtern. Als eines der frühesten Verfahren zählten hierzu das „Zonadrilling“ (ZD) bzw. die partielle Zona-Dissektion (PZD) [29, 30]. Sie wurden im Rahmen des IVF-Verfahrens eingesetzt. Tatsächlich ließen sich hier etwas bessere Fertilisationsraten erreichen [31], das Problem bestand jedoch in dem oft beobachteten, mehrfachen Eindringen von Spermien in die Eizelle.

Dieses Problem ergab sich auch bei der subzonalen Insemination (SUZI) [32], bei der man Spermien in den perivitellinen Spalt, also zwischen Zona pellucida und Plasmamembran der Eizelle, einbrachte. Auch wenn man hiermit bereits in Bereiche vorstieß, in denen das übliche IVF-Verfahren versagte, war das größte Problem die unkalkulierbar hohe Rate an Mehrfachbefruchtungen [33].

Durchgesetzt hat sich letztlich die direkte Injektion eines einzelnen Spermiums in das Zytoplasma der Eizelle, also die intrazytoplasmatische Spermieninjektion (ICSI) [34, 35]. Dieses Verfahren war aus der Tierzucht schon länger bekannt, versagte aber regelhaft beim Menschen. Erst als man die Injektion nicht gegenüber dem Polkörper, sondern in einem 90°-Winkel vornahm, führte dieses Verfahren auch beim Menschen zu implantationsfähigen Embryonen [35] und konnte als Behandlungsmethode der schweren und schwersten Subfertilität etabliert werden.

Die ICSI im speziellen

Üblich, wenn auch nicht unbedingt erforderlich, ist eine hormonelle Stimulation des Zyklus, anfänglich mit Clomifen und/oder Gonadotropinen [17, 22], heutzutage üblicherweise in Kombination mit GnRH-Agonisten („Downregulation“) oder GnRH-Antagonisten [36, 37]. Dies hat u. a. die Planbarkeit und Erfolgsrate der Zyklen z. T. deutlich verbessert [38, 39], freilich auch die Häufigkeit von ovariellen Überstimulationssyndromen (OUSS, OHSS) erhöht [39, 40]; die pulsatile GnRH-Zufuhr spielt bei ART keine Rolle [41].

Technik

Nach der Gewinnung der Eizellen werden diese von den umgebenden Kumuluszellen befreit, üblicherweise durch Hyaluronidase. Nur reife, mature Eizellen, bei denen der erste Polkörper ausgestoßen ist, können für die ICSI verwendet werden. Die Spermien werden üblicherweise in PVP (Polyvinylpyrrolidon) aufgeschwemmt. Die motilsten lassen sich dann am Rande des Tropfens einfangen, wobei die Spermien dann noch immobilisiert werden müssen; dies erfolgt üblicherweise durch Darüberstreichen mit der Injektionspipette über den Schwanz des Spermiums. Grundsätzlich können auch nur Spermienköpfe verwendet werden, während injizierte *motile* Spermien das Zytoplasma der Eizelle zerstören können. Nachdem die Eizelle so gehalten wird, daß der Polkörper bei sechs oder zwölf Uhr zu liegen kommt, erfolgt eine tiefe Injektion in das Zytoplasma der Eizelle. Oft ist es schwierig, die Plasmamembran zu durchdringen, was dadurch sichergestellt wird, daß man mit der Injektionspipette immer wieder aspiriert, bis die Plasmamembran tatsächlich durchdrungen ist. Nach Injektion eines einzelnen Spermiums werden die Eizellen – wie bei der IVF – kultiviert. Der Transfer in das Cavum uteri erfolgt üblicherweise nach zwei bis fünf Tagen.

Vorgehen bei Azoospermie

Grundsätzlich ist es auch möglich, Spermien aus dem Nebenhoden oder dem Hoden für die ICSI zu verwenden [42, 43]. Für die Gewinnung aus dem Hoden sind verschiedene Techniken beschrieben worden, z. B. die MESA (mikrochirurgische epididymale Spermienaspiration) oder die PESA (perkutane Spermienaspiration, mittels eines Butterflys) [44]. Wir bevorzugen die MESA, da es bei Samenleiterverschlüssen doch immer wieder der Mühe lohnt, eine Rekanalisation zu versuchen, womit eine ICSI als Behandlungsmaßnahme im Einzelfall vermeidbar bleibt. Zudem ist die PESA [45] durch ihr blindes Vorgehen weitaus komplikationsträchtiger.

Gewonnene epididymale Spermatozoen werden heutzutage üblicherweise kryokonserviert (Kryo-MESA bzw. Kryo-PESA) [46–49].

Tabelle 1: Registerdaten (DIR = Deutsches IVF-Register) für ICSI-Behandlungen 2003

	n	%	Fertilisier. %	Embryo vorh. %	Transfer %	Klin. SS %
ICSI	48.139	100,00				
Erfolgreiche Fertilisierung*	46.342	96,27	100,00			
Mind. 1 Embryo vorhanden	45.429	94,37	98,03	100,00		
Transfer durchgeführt	45.427	94,37	98,02	99,99	100,00	
Klinische SS	12.583	26,14	27,15	27,70	27,70	100,00
Geburt	59.697			45,28		
Abort	2318			18,42		
Extrauterin gravidität	238			1,89		
Keine Angaben	4330			34,41		

*) Erfolgreiche Fertilisierung mindestens einer Eizelle pro Zyklus

Für die Gewinnung testikulärer Spermatozoen ist die TESE (testikuläre Spermatozoenextraktion) das am häufigsten angewendete Verfahren. Hierbei erfolgt eine chirurgische Freilegung des Hodens mit Biopsien unter Sicht. Die Biopsate können dann sofort aufgearbeitet werden, wodurch sich der Eingriff „nach Maß“ ausdehnen läßt (Münchener Modell) [4, 42]. Möglich ist auch ein Einfrieren der Biopsate mit einer späteren Aufarbeitung, wobei hier der Nachweis der Spermien durch Dünnschnitte (histopathologische Untersuchung) vorgenommen wird (Hamburger Modell) [4]. Dabei ist allerdings zu berücksichtigen, daß im Einzelfall auch an Spermien (bei extrem verminderter Spermiogenese) „vorbeigeschnitten“ werden kann [50]. Die Aufarbeitung selbst kann mechanisch (durch Auspressen) oder enzymatisch erfolgen. Unterschiede in den Ergebnissen gibt es hierbei nicht.

Alternativ hierzu sind Verfahren wie die TEFNA beschrieben worden, also die testikuläre Feinnadelaspiration. Da auch dieses Vorgehen „blind“ ist, sind die Komplikationsraten höher [43, 44, 49]. Zudem ist zu berücksichtigen, daß bei extrem eingeschränkter Spermiogenese oftmals nur Spermiogeneseinseln [42, 51] im Hoden existieren, die dem Geübten eigentlich nur bei der TESE-Technik, nicht aber bei einer blinden Aspiration zugänglich sind.

Üblicherweise wird die Hodenbiopsie unabhängig von einer Stimulation und Eizellentnahme durchgeführt. Die Biopsate bzw. aufbereiteten Proben werden kryokonserviert (Kryo-TESE). Nur bei einer extrem eingeschränkten Spermiogenese kann im Einzelfall eine simultan zur Eizellentnahme vorgenommene Spermien-gewinnung Vorteile bringen [49, 51].

Voruntersuchungen

Eine Azoospermie kann auch genetische Ursachen haben [4, 42, 52, 53]. Am bekanntesten sind CFTR-Polymorphismen, also Mutationen des Mukoviszidosegens. Sie können zu einer Samenleiteraplasie führen, wobei es häufig so ist, daß Patienten mit einer Samenleiteraplasie nur eine geringe klinische Ausprägung der Mukoviszidose zeigen. Bei einer testikulär bedingten Azoospermie sind ebenfalls genetische Ursachen bekannt, so z. B. chromosomale Aberrationen wie beim Klinefelter-Syndrom (z. B. 50, XXY) oder Gendelektionen auf dem Y-Chromosom, die als Azoospermiefaktor (AZF) beschrieben sind [54].

Aus diesen Gründen wird empfohlen, vor der Durchführung einer ICSI, insbesondere aber auch bei Samenleiteraplasie oder testikulären Insuffizienzen, eine

Tabelle 2: Behandlungsergebnisse unter Verwendung von kryokonservierten Vorkernstadien (DIR, 2003)

	n	%	PN %	Transfer	Klin. SS %
Kryozyklen	3066	100,00			
Aufgetaute PN vorh.	3059	99,77	100,00		
Transfer durchgeführt	3055	99,64	99,87	100,00	
Klinische SS	502	16,37	16,41	16,43	
Geburt	228				
Abort	132				
Extrauterin gravidität	6				
Keine Angaben	136				

Tabelle 3: Klin. SS/ET in Abhängigkeit von der Herkunft der Spermien, ICSI 1997–2003 (DIR, 2003)

	n	Klin. SS/ET %
Orthograde Ejakulation	158.707	27,19
Retrograde Ejakulation	629	27,34
Kryosperma	631	27,42
TESE (inkl. Kryo-TESE)	4434	23,88
Keine Angaben	27.692	25,72

Tabelle 4: Eigene Behandlungsergebnisse MESA/TESE 1998–2003

	Simultan-MESA	Simultan-TESE
Punktionen	–	57
Transfers	–	50
Keine SS	–	36
SS	–	13
SS (%)	–	27
Geburten	–	9

	Kryo-MESA	Kryo-TESE
Punktionen	50	705
Transfers	49	662
Keine SS	29	485
SS	20	205
SS (%)	41	30
Geburten	14	124

SS = Schwangerschaft

Tabelle 5: Bedeutung von Spermamotilität (nach dem Auftauen) für die MESA-/TESE-Behandlungsergebnisse (eigene Ergebnisse; 2003).

	MESA für ICSI		TESE für ICSI	
	Motile Spermien	Keine motilen Spermien	Motile Spermien	Keine motilen Spermien
Punktionen	50	–	675	79
Transfers	49	–	648	58
% ET/Punktion	98	–	96	73
Keine SS	29	–	454	47
SS	20	–	205	11
% SS/ET	41	–	31	19
Geburten	14	–	124	7

ET = Embryotransfer; SS = Schwangerschaft

humangenetische Beratung bzw. Untersuchung vornehmen zu lassen [42, 44].

Die Indikation für eine solche humangenetische Untersuchung ergibt sich für die Partnerin eigentlich nicht schlüssig, wenngleich Studien bekannt geworden sind, daß Männer mit einer ausgeprägten Subfertilität häufiger Partnerinnen mit chromosomalen Aberrationen haben sollen [52, 55, 56].

Ergebnisse

In den Tabellen 1 bis 5 sind die Ergebnisse des Deutschen IVF-Registers 2003 sowie eigene Ergebnisse wiedergegeben. Demnach zeigt sich, daß mit der ICSI Behandlungsergebnisse erzielbar sind, die denen einer IVF bei Normospermie des Partners entsprechen. Tendenziell ist das Implantationsvermögen der Embryonen sogar etwas höher [57]. Die Ergebnisse für die ICSI mit epididymalen bzw. testikulären Spermatozoen sind etwas schlechter. Bei der TESE muß freilich unterschieden werden, und zwar zwischen einer TESE aus obstruktiver Ursache und einer TESE aufgrund einer testikulären Insuffizienz. Bei letzterer sind die Implantationsraten der Embryonen tatsächlich schlechter als bei der Verwendung von Spermatozoen aus dem Ejakulat, wobei die Verschlechterung der Behandlungsergebnisse grob mit einer ggf. vorliegenden Erhöhung des FSH-Wertes korrelieren. Bei einer TESE aus obstruktiver Ursache hingegen ergeben sich – aufgrund unserer Erfahrungen – keine nennenswerten Unterschiede zu den Behandlungsergebnissen mit ejakulierten Spermatozoen.

Die Behandlungsergebnisse korrelieren natürlich auch eng mit der Zahl der transferierten Embryonen, wobei der Durchschnitt bei knapp über zwei liegt. Ebenso besteht eine enge Korrelation – wie bei der IUI – auch mit dem Alter der Partnerin [57].

Variationen

Derzeit steht in der Diskussion, ob die Behandlungsergebnisse durch eine längere Kultur mit ausschließlichem Transfer von Blastozysten verbesserbar sind [11]. Bezogen auf die transferierte Blastozyste ist dies unstrittig. Strittig ist hingegen, ob die längeren Kulturen tatsächlich so gut sind, daß sich so viele Blastozysten generieren [11, 12] wie dies grundsätzlich möglich wäre. Bekannt ist, daß sich bei einem Teil von Patientinnen keine Blastozysten formieren, während bei einem früheren Transfer durchaus Schwangerschaften erzielbar sind.

Ebenso strittig ist die Frage, ob eine ggf. genetische Untersuchung des Embryos zu einer Verbesserung der Schwangerschaftsrate führt [11, 12]. Dasselbe gilt auch für die genetische Untersuchung von Eizellen (Polkörperdiagnostik) [13], wobei einschränkend gesagt werden muß, daß Erfahrungen mit einer Gesamtdarstellung aller Chromosomen bislang noch sehr limitiert sind (bislang werden nur bestimmte Chromosomen in der FISH-Färbung nachgewiesen).

Als etabliert kann hingegen die Kryokonservierung von Vorkernstadien (in Deutschland) oder auch von Embryonen (in anderen Ländern) gelten [11, 54, 58, 59]. Hierdurch läßt sich die Schwangerschaftsrate pro Eizellentnahme noch einmal deutlich steigern und führt letztendlich zu Schwangerschaftsraten (pro Eizellentnahme) zwischen 60 und 70 %.

Vorkernstadien verhalten sich bei Einfrieren und Auftauen relativ stabil, deutlich stabiler als native Eizellen, aber auch stabiler als spätere Furchungsstadien [11, 60–62]. Bei nativen Eizellen ist nach dem Auftauen die Fertilisation ein Problem (wohl wegen des Aushärtens der Zona pellucida), das durch ICSI aber gut zu lösen ist [58, 63]. Das ultraschnelle Gefrierverfahren der Vitrifikation ist vielversprechend, weist aber immer noch technische Probleme auf [11, 12, 58].

Fehlbildungsrisiko

In letzter Zeit sind immer wieder Studien publiziert worden, die ein erhöhtes Fehlbildungsrisiko nach ICSI belegen. Auch gibt es schon lange Hinweise auf niedrigere Geburtsgewichte [59, 64–67]. Es gibt allerdings auch andere Publikationen, und insbesondere die ASRM (American Society for Reproductive Medicine) ist derzeit der Meinung, daß sich solch ein erhöhtes Risiko nicht belegen läßt. Dasselbe gilt auch für Imprintingfehler, die nach ART-Maßnahmen generell häufiger zu sein scheinen [68–70]. Da die Zahl aber so gering ist, lassen sich hier bis heute keine eindeutigen Aussagen treffen.

Generell ist festzuhalten, daß bei allen ART-Maßnahmen, sei es nun eine IUI, eine IVF, ein GIFT oder eine ICSI, nach wie vor viel zu wenig Wert auf die Evaluation der Implantationsbedingungen gelegt wird [68, 69, 71, 72]. Es ist aber mittlerweile bekannt, daß es eine Reihe von Störungen im Gerinnungssystem (z. B. Thrombophilien) oder im Immunsystem (z. B. Antiphospholipid-Syndrom, APS) gibt, die sekundär zu einem erhöhten Risiko für die Schwangerschaft oder auch für das Kind führen können (z. B. Herzüberleitungsstörungen bei rheumatischen Grunderkrankungen der Mutter, wie z. B. Sjögren-Syndrom) [19]. Gerade solche Störungen scheinen aber in Kollektiven von Sterilitätsparen gehäuft vorzukommen. Wie wichtig die Beschäftigung mit dieser Problematik ist bzw. wäre, zeigen zwei Fakten: Die Fehlbildungsrate und Rate an Komplikationen ist auch bei Paaren dann erhöht, wenn diese länger als zwei bzw. drei Jahre brauchen, um auf natürlichem Wege ein Kind zu zeugen (ohne daß also Sterilitätsfaktoren vorliegen); umgekehrt ist eine Erhöhung der Fehlbildungs- bzw. Schwangerschaftskomplikationsrate bei Leihmutterchaften (Registerdaten aus den USA), selbst wenn ART-Maßnahmen wie ICSI durchgeführt wurden, nicht erhöht [59, 69].

Zusammenfassend kann gesagt werden, daß es heutzutage eine große Fülle von Möglichkeiten gibt, selbst noch Männern mit Azoospermie und erhaltener Spermio-genese die Chance auf ein eigenes Kind und eine Familiengründung zu eröffnen. Die modernen ART-Maßnahmen ermöglichen hierbei Schwangerschaftsraten, die letztlich dem natürlichen Implantationsvermögen eines menschlichen Embryos entsprechen (und dies liegt altersabhängig zwischen 15 und 20 %).

Hieran scheint auch das sog. „assistierte Hatching“ nichts zu ändern [11, 73]. Liegen lediglich Spermienvorstufen (z. B. rundovale oder elongierte Spermatozoen) vor, dann ist die Injektion grundsätzlich möglich (ELSI, Injektion von elongierten Spermatozoen bzw. ROSI, Injektion von rundovalen Spermatozoen). Wenn hiermit auch regelhaft Befruchtungen erzielbar sind, so ist die Implantationsrate der dadurch gezeugten Embryonen

sehr schlecht, sodaß beide Methoden nach wie vor als experimentell angesehen werden müssen [11, 12].

Eine nachhaltige Erhöhung der Schwangerschaftsrate ist eigentlich nur dadurch vorstellbar, daß es zukünftig Methoden geben wird, die es ermöglichen, einen implantations- und entwicklungsfähigen Embryo zuverlässig zu identifizieren. Auch wenn es diesbezüglich einige, z. T. vielversprechende Ansätze gibt (wie z. B. durch die Bestimmung der löslichen Fraktion des HLA-G oder Untersuchungen zum Aminosäure- bzw. Kohlenhydratstoffwechsel), ist bislang keine Methode tatsächlich etabliert. Auch genetische Untersuchungen am Embryo selbst, wie z. B. durch die Präimplantationsdiagnostik (PID bzw. PGD [preimplantation genetic diagnosis]) haben bislang nicht dazu führen können, die Schwangerschaftsraten nachhaltig zu erhöhen. Das Konzept des selektiven Blastozystentransfers, das ja in die gleiche Richtung weist, wird möglicherweise bzgl. der Identifikation der entwicklungsfähigen Embryonen dann verstärkt an Bedeutung gewinnen, wenn in Zukunft nochmals verbesserte Kulturmedien zur Verfügung stehen [71]. Die bisher verfügbaren sind bekanntermaßen ja völlig zytokin- und wachstumsfaktorenfrei, geben damit nicht das physiologische Implantationsmilieu wider und sind aus diesem Grunde sicher noch deutlich verbesserungsfähig [72, 74].

Literatur:

- Asch RH, Ellsworth LR, Balmaceda JP, Wong PC. Gamete intrafallopian transfer (GIFT): a new treatment for infertility. *Int J Fertil* 1985; 30: 41–6.
- Diedrich K, Krebs D. Indikation und Ergebnisse zur in vitro Fertilisation, intratubarem Gameten- (GIFT) und Embryotransfer (EIFT). *TW Gynäkologie* 1990; 23: 186–95.
- Schill T. Zum Stellenwert der intrauterinen Insemination. 4. Symposium für Endokrinologie und Fortpflanzungsmedizin, XVII. Jahrestreffen der deutschen IVF-Zentren, 20.–22.11.2003, Lübeck.
- Würfel W. Organisatorische Aspekte der ICSI. Unerfüllter Kinderwunsch – was nun? *Uro-News* 2005; 1: 42–4.
- Cohen J, Edwards R, Fehilly C, Fishel S, Hewitt J, Purdy J, Rowland G, Steptoe P, Webster J. In vitro fertilization: a treatment for male infertility. *Fertil Steril* 1985; 43: 422–32.
- Runnebaum R, Rabe T. Gynäkologische Endokrinologie und Fortpflanzungsmedizin. Band 2 Fortpflanzungsmedizin. Springer Verlag, Berlin-Heidelberg-New York, 1994.
- Jansen RPS, Anderson JC, Radonic I, Smith J, Sutherland PD. Pregnancies after ultrasound-guided fallopian insemination with cryostored donor semen. *Fertil Steril* 1988; 49: 920–2.
- Jansen RPS, Anderson JC. Catheterisation of the fallopian tubes from the vagina. *Lancet* 1987; 2: 309–10.
- Happel L. Homologe Insemination. 4. Saarbrücker Symposium, 5. November 2004, Saarbrücken.
- Hinrichsen MJ. Unerfüllter Kinderwunsch: Die Behandlung durch intrauterine Insemination (IUI). *Gyne* 2005; 2: 28–30.
- Griesinger G, Schultze-Mosgau A, Felberbaum R, Diedrich K. Reproduktionsmedizin: Aktueller Stand und Zukunft. *Frauenarzt* 2003; 44: 860–7.
- Strowitzki T, Diedrich K. Perspektiven der assistierten Reproduktion. *Gynäkologische Endokrinologie* 2003; 1: 149–86.
- Wagner A, Wiedemann U, Klein HG, Würfel W, Gagsteiger F. Möglichkeiten und Grenzen der Polkörperdiagnostik. *Zellbiologie spezial, Bioforum* 2004; 23–4.
- Fishel SB, Edwards RG, Purdy JM, Steptoe P, Walters E, Cohen J, Fehilly C, Hewitt J, Rowland G. Implantation, abortion and birth after in vitro fertilization using the natural menstrual cycle of follicular stimulation with clomiphene citrate and human menopausal gonadotropin. *J In Vitro Fert Embryo* 1985; 2: 123–31.
- Lopata A, Johnston IWH, Hoult IJ, Speirs AI. Pregnancy following intrauterine implantation of an embryo obtained by in vitro fertilization of a preovulatory egg. *Fertil Steril* 1980; 33: 117–20.
- Mettler L, Seki M, Baukloh V, Semm K. Human ovum recovery via operative laparoscopy and in vitro fertilization. *Fertil Steril* 1982; 38: 30–7.
- Trotnow S, Kniewald T, Al-Hasani S, Becker H. Follikelpunktion, In-vitro-Fertilisation, Embryotransfer und eingetretene Schwangerschaften in Dyneric/HCG-stimulierten Zyklen. *Geburtsh Frauenheilk* 1981; 41: 835–6.
- Devroey P, Braeckmans P, Smits J, Van Waesberghe L, Wisanto A, Van Steirteghem A, Heytens L, Camu F. Pregnancy after trans-laparoscopic zygote intrafallopian transfer in a patient with sperm antibodies. *Lancet* 1986; 1: 1329.
- Würfel W. Kapitel 1 und Kapitel 9. In: Feige A, Rempen A, Würfel W, Jawny J, Rohde A (Hrsg). *Frauenheilkunde*. Urban & Fischer bei Elsevier, 2005.
- Würfel W, Krüsmann G, Hirsch P, Rothenaicher M, Krüsmann W sen. Der intratubare Embryotransfer (IVF/IT-ET) in der Behandlung der nicht tubar bedingten Sterilität. Erste Untersuchungen zur Stellung eines neuen und aufwendigen Therapieverfahrens. *Geburtsh Frauenheilk* 1989; 49: 894–901.
- Sterzik K, Rosenbusch B, Sasse V, Terinde R, Wolf A, Beier HM, Lauritzen C. Erfahrungen und Erfolge mit der intravaginalen Fertilisation und Kultur von menschlichen Eizellen. *Geburtsh Frauenheilk* 1988; 48: 850–3.
- McBain JC, Trounson A. Patient management: treatment cycle. In: Wood C, Trounson A (eds). *Clinical in vitro fertilization*. Springer, Berlin-Heidelberg-New York-Tokyo, 1984: 49–65.
- Pandian Z, Bhattacharya S, Templeton A. Review of unexplained infertility and obstetric outcome: a 10 year review. *Hum Reprod* 2001; 16: 2593–7.
- Asch RH, Ellsworth LR, Balmaceda JP, Wong PC. Pregnancy after trans-laparoscopic gamete intrafallopian transfer. *Lancet* 1984; 2: 1034.
- Craft I, Djahanbakhch O, McLeod F, Bernard A, Green S, Twigg H, Smith W, Lindsay K, Edmonds K. Human pregnancy following oocyte and sperm transfer to the uterus. *Lancet* 1982; 1: 1031–3.
- Veersema S, Bernardus RE, Veersema D, Vermeiden JP, Schoemaker J. Pregnancy following transcervical transfer of oocyte and sperm. *N Engl J Med* 1989; 320: 1499.
- Feichtinger W, Kemeter P. Laparoscopic or ultrasonically guided follicle aspiration for in vitro fertilization. *J In Vitro Fert Embryo* 1986; 1: 244–9.
- Feichtinger W. New transfer techniques. XIV. World Congress on Fertility and Sterility, November 22–27, 1992, Caracas, Venezuela (Abstract PS).
- Cohen J, Alikani M, Malter H, Adler A, Talansky BE, Rosenwaks Z. Partial zona dissection or subzonal sperm insertion: microsurgical fertilization alternatives based on evaluation of sperm and embryo morphology. *Fertil Steril* 1991; 56: 696–706.
- Sterzik K, Rosenbusch B, Danasouri I, Lauritzen C. Etablierung einer Schwangerschaft nach partieller Zona dissection (PZD) der Eizelle im Rahmen der In-vitro-Fertilisation (IVF). *Geburtsh Frauenheilk* 1992; 52: 340–2.
- Imoedemhe DAG, Sigue AB, Pacpaco E, Luciano EC. Successful use of microinseminated oocyte fallopian transfer (MISOFT) in male factor infertility. XIV. World Congress on Fertility and Sterility, November 22–27, 1992, Caracas, Venezuela (Abstract 462).
- Ng SC, Bongso A, Ratnam SS, Sathananthan H, Chan CL, Wong PC, Hagglund L, Anandakumar C, Wong YC, Goh VH. Pregnancy after transfer of multiple sperm under the zona. *Lancet* 1988; 2: 790.
- Van Steirteghem AC, Liu J, Joris H, Nagy Z, Staessen C, Camus M, Wisanto A, Lebaers I, Devroey P. Subzonal insemination (SUZI) and intracytoplasmic sperm injection (ICSI). *Hum Reprod* 1993; 8 (Suppl 1): 134.
- Ng SC, Bongso A, Ratnam SS. Microinjection of human oocytes: a technique for severe oligoasthenoteratozoospermia. *Fertil Steril* 1991; 56: 1117–23.
- Palermo G, Joris H, Camus M, Devroey P, Van Steirteghem AC. Assisted fertilization by direct intracytoplasmic sperm injection to treat severe male factor infertility. 8th Annual Meeting of the ESHRE, The Hague, 1992 (Abstract 142).
- Frydman R, Belaisch-Allart J, Parneix I, Forman R, Hazout A, Testart J. Comparison between flare up and down regulation effects of luteinizing hormone-releasing hormone agonists in an in vitro fertilization program. *Fertil Steril* 1988; 50: 471–5.
- Geisthövel F, Bliefert R, Geyer H, Breckwoldt M. Stimulation der Ovarialfunktion mit Gonadotropinen nach Suppression der endogenen Gonadotropin-Sekretion durch Dauerinfusion des LHRH-Analogen Buserelin. *Geburtsh Frauenheilk* 1987; 47: 240–5.
- Rutherford AJ, Subak-Sharpe RJ, Dawson KJ, Margara RA, Franks S, Winston RM. Improvement on in vitro fertilization after treatment with buserelin, an agonist of luteinising hormone releasing hormone. *Br Med J* 1988; 296: 1765–8.

39. Schmutzler RK, Reichert C, Diedrich K. Combined GnRH-agonist/gonadotropin stimulation for in-vitro fertilization. *Hum Reprod* 1988; 3 (Suppl 2): 29–33.
40. Forman RG, Frydman R, Egan DH, Ross C, Barlow D. Severe ovarian hyperstimulation syndrome using agonists of gonadotropin-releasing hormone for in vitro fertilization: a European series and a proposal for prevention. *Fertil Steril* 1990; 53: 502–9.
41. Leyendecker G, Wildt L, Hansmann M. Pregnancies following chronic-intermittent (pulsatile) administration of GnRH by means of a portable pump ("Zyklomat") – a new approach to the treatment of infertility of hypothalamic amenorrhoea. *J Clin Endocrinol Metab* 1980; 51: 1214–6.
42. Schwarzer JU, Fiedler K, von Hertwig I, Krüsmann G, Würfel W, Mühlen B, Pickl U, Löchner-Ernst D, Schlexer M, Ovens-Räder A, Hennig M. Male factors determining the outcome of intracytoplasmic sperm injection with epididymal and testicular spermatozoa. *Andrologia* 2003; 35: 220–6.
43. Silber SJ. Intracytoplasmic sperm injection today: a personal review. *Hum Reprod* 1998; 13: 208–18.
44. Köhn FM, Schwarzer JU. Diagnostik und Therapie bei Azoospermie. Auf der Suche nach dem letzten Spermium. *Uro-News* 2005; 1: 31–4.
45. Levine LA, Lisek WW. Successful sperm retrieval by percutaneous epididymal and testicular sperm aspiration. *J Urol* 1998; 159: 437–40.
46. Cayan S, Lee D, Conaghan J, Givens CA, Ryan IP, Schriock ED, Turek PJ. A comparison of ICSI outcomes with fresh and cryopreserved epididymal spermatozoa from the same couples. *Hum Reprod* 2001; 16: 495–9.
47. Gil-Salmon M, Romero J, Rubio C, Remohi J, Pellicer A. Intracytoplasmic sperm injection with cryopreserved testicular spermatozoa. *Mol Cell Endocrinol* 2003; 169: 15–9.
48. Tournaye H, Merdad T, Silber S, Joris H, Verheyen G, Devroey P, Van Steirteghem A. No differences in outcome after intracytoplasmic sperm injection with fresh or with frozen-thawed epididymal spermatozoa. *Hum Reprod* 1999; 14: 90–5.
49. Würfel W. Kleine Starthilfe für Männer mit Azoospermie. *MMW Fortschritte der Medizin* 2004; 44: 37–40.
50. Köhn FM. Befunde per Hodenbiopsie. „Kleine Hodenhistologie“ für Urologen. *Uro-News* 2005; 1: 37–8.
51. Tournaye H, Liu J, Nagy P. Correlation between testicular histology and outcome after intracytoplasmic sperm injection using testicular spermatozoa. *Hum Reprod* 1996; 11: 127–31.
52. Adashi EY, Layman LC. Genetically predetermined reproductive failure: a primer in molecular reproductive medicine. *Sem Reprod Med* 2000; 18: 1.
53. Scholtes MC, Behrend C, Dietzel-Dahmen J, van Hoogstraten DG, Marx K, Wohlers S, Verhoeven H, Zeilmaker GH. Chromosomal aberrations in couples undergoing intracytoplasmic sperm injection: influence on implantation and ongoing pregnancy rates. *Fertil Steril* 1998; 70: 933–7.
54. Collins JA. Evidence-based reproductive medicine. *Sem Reprod Med* 2003; 21: 3.
55. Buck Louis GM, Schisterman EF, Dukic VM, Schieve LA. Research hurdles complicating the analysis of infertility treatment and child health. *Hum Reprod* 2005; 20: 12–8.
56. Edwards RG, Ludwig M. Are major defects in children conceived in vitro due to innate problems in patients or to induced genetic damage? *Reprod Biomed Online* 2003; 7: 131–8.
57. Schröder AK, Diedrich K, Ludwig M. Fertilization and preimplantation development after intracytoplasmic sperm injection. *Reprod Biomed Online* 2001; 3: 241–9.
58. Liebermann J, Dietl J, Vanderzwalmen P, Tucker MJ. Recent developments in human oocyte, embryo and blastocyst vitrification: where are we now? *Reprod Biomed Online* 2003; 6: 623–33.
59. Ludwig M, Diedrich K. Follow up of children born after assisted reproductive technologies. *Reprod Biomed Online* 2002; 5: 317–22.
60. Chen C. Pregnancy after human oocyte cryopreservation. *Lancet* 1986; 1: 884–6.
61. Trounson A. Preservation of human eggs and embryos. *Fertil Steril* 1986; 46: 1–12.
62. van Uem JF, Siebzehnrübl ER, Schuh B, Hoch R, Trotnow S, Lang N. Birth after cryopreservation of unfertilised oocytes. *Lancet* 1987; 1: 752–3.
63. Würfel W, Schleyer M, Krüsmann G, von Hertwig I, Fiedler K. Fertilisation von kryopreservierten und aufgetauten humanen Oozyten (Kryo-Oo) vermittels Injektion von Spermatozoen (ICSI) – Sterilitätstherapeutisches Management und Kasuistik einer Zwillingschwangerschaft. *Zentralbl Gynäkol* 1999; 121: 444–8.
64. Bonduelle M, Liebaers I, Deketelaere V, Derde MP, Camus M, Devroey P, Van Steirteghem A. Neonatal data on a cohort of 2889 infants born after ICSI (1991–1999) and of 2995 infants born after IVF (1983–1999). *Hum Reprod* 2002; 17: 671–94.
65. Döhmen G. Assistierte reproduktionsmedizinische Techniken (ART): Inwieweit ist das Fehlbildungsrisiko erhöht? *Gyne* 2005; 2: 21–4.
66. Palermo GD, Neri QV, Hariprashad JJ, Davis OK, Veeck LL, Rosenwaks Z. ICSI and its outcome. *Semin Reprod Med* 2000; 18: 161–9.
67. Williams MA, Goldman MB, Mittendorf R, Monson RR. Subfertility and the risk of low birth weight. *Fertil Steril* 1991; 56: 668–71.
68. Chang AS, Moley KH, Wangler M, Feinberg AP, Debaun MR. Association between Beckwith-Wiedemann syndrome and assisted reproductive technology: a case series of 19 patients. *Fertil Steril* 2005; 83: 349–54.
69. Ludwig M, Katalinic A, Gross S, Sutcliffe A, Varon R, Horsthemke B. Increased prevalence of imprinting defects in patients with Angelman syndrome born to subfertile couples. *J Med Genetics* 2005; 42: 289–91.
70. Cox GF, Burger J, Lip V, Mau UA, Sperling K, Wu BL, Horsthemke B. Intracytoplasmic sperm injection may increase the risk of imprinting defects. *Am J Human Genetics* 2002; 71: 162–4.
71. Armant DR, Wang J, Liu Z. Intracellular signaling in the developing blastocyst as a consequence of the maternal-embryonic dialogue. *Semin Reprod Med Implant* 2000; 18: 273–87.
72. Kimber SJ. Molecular interactions at the maternal-embryonic interface during the early phase of implantation. *Semin Reprod Med Implant* 2000; 18: 237–53.
73. Tucker MJ, Cohen J, Massey JB, Mayer MP, Wiker SR, Wright G. Partial zona dissection of the zona pellucida of frozen-thawed human embryos may enhance blastocyst hatching, implantation, and pregnancy rates. *Am J Obstet Gynaecol* 1991; 165: 341–5.
74. Salamonsen LA, Dimitriadis E, Robb L. Cytokines in implantation. *Semin Reprod Med Implant* 2000; 18: 299–310.

NEUES AUS DEM VERLAG

Abo-Aktion zum Kennenlernen

Wenn Sie Arzt sind, in Ausbildung zu einem ärztlichen Beruf, oder im Gesundheitsbereich tätig, haben Sie die Möglichkeit, die elektronische Ausgabe dieser Zeitschrift kostenlos zu beziehen.

Die Lieferung umfasst 4–6 Ausgaben pro Jahr zzgl. allfälliger Sonderhefte. Das e-Journal steht als PDF-Datei (ca. 5–10 MB) zur Verfügung und ist auf den meisten der marktüblichen e-Book-Readern, Tablets sowie auf iPad funktionsfähig.

➔ **Bestellung kostenloses e-Journal-Abo**

Besuchen Sie unsere **zeitschriftenübergreifende Datenbank** mit zahlreichen Artikeln, Fallberichten und Abbildungen – teilweise durch Videoclips unterstützt!

➔ **Bilddatenbank** ➔ **Artikeldatenbank** ➔ **Fallberichte**

Krause & Pacherneegg GmbH · VERLAG für MEDIZIN und WIRTSCHAFT · A-3003 Gablitz

Wir stellen vor:



Unser neues Journal:

Journal für Pneumologie

Homepage:

www.kup.at/pneumologie