O R I G I N A L N I Č L A N A K UDC 617.7–003.6:616–073.432.19

Topografska lokalizacija intraokularnih stranih tela B-skenom ultrazvuka

Topographic localization of an intraocular foreign body by B-scan echography

Ivan Stefanović*, Bojana Dačić*, Saša Novak†, Dragan Veselinović†, Predrag Jovanović†, Boban Džunić†, Branislav Tomašević†

***Klinički centar Srbije,** Institut za očne bolesti, **Beograd, Srbija;**
†Klinički centar Niš, Klinika za očne bolesti, **Niš, Srbija**

Apstrakt

Uvod/Cilj. Kod bolesnika sa zamućenim optičkim medijima ultrazvučna dijagnostika može pružiti korisne podatke o eventualnom postojanju intraokularnih stranih tela i njihovoj preciznoj lokalizaciji u oku. Cilj ovog istraživanja bio je retrospektivno analiziranje ultrazvučnih nalaza bolesnika sa dijagnozom intraokularnog stranog tela, sa posebnim interesovanjem za lokalizaciju intraokularnih stranih tela u oku i eventualno prisustvo infekcije – endoftalmitisa. Takođe, cilj je bio i da se potvrdi lokalizacija intraokularnih stranih tela ultrazvukom, kao i da se testira preciznost ove metode. **Metode.** Analizirani su svi bolesnici kojima je ultrazvučnom dijagnostikom dokazano prisustvo intraokularnog stranog tela u toku jednogodišnjeg perioda. Pregledi su vršeni B-skenom ultrazvuka. Svi nalazi bili su potvrđeni tokom vitrektomije, tj. hirurškog lečenja bolesnika. **Rezultati.** U toku jednogodišnjeg perioda pregledano je 27 bolesnika sa intraokularnim stranim telom. Kod jednog povređenog oka intraokularno strano telo bilo je u sočivu (3,7%), a kod 10 bolesnika (37,03%) bilo je lokalizovano u staklastom telu. Kod 15 bolesnika (55,5%) intraokularno strano telo bilo je fiksirano za mrežnjaču. Jedan bolesnik (3,7%) imao je perforativnu povredu oka, a strano telo pronađeno je u retrobulbarnom delu u orbiti. Kod sedam povređenih očiju (25,9%), pored prisustva intraokularnog stranog tela, našli smo i znake endoftalmitisa (organizovano zamućenje staklastog tela, zadebljanje horioidee). Ostali ehografski nalazi bili su: krv u staklastom telu, hemoftalmus kod 12 bolesnika (44,4%) i odlubljenje mrežnjače kod četiri bolesnika (14,8%). **Zaključak.** Ultrazvučni pregled može veoma precizno da odredi lokalizaciju intraokularnih stranih tela u oku, što je od značaja za izbor metode hirurškog lečenja i vremensko planiranje zahvata. Ultrazvučnim pregledom, takođe, može se utvrditi postojanje početnog endoftalmitisa zadnjeg segmenta oka i tako ukazati na hitnost terapijskog postupka.

Ključne reči:
oko, penetrantne povrede; strana tela; ultrasonografija; vitrektomija; osetljivost i specifičnost; endoftalmitis.

Abstract

Background/Aim. In cases of blurred optic media the ultrasound diagnostics offers useful data about eventual presence of intraocular foreign body as well as about its precise localization in the eye. The aim of this study was to retrospectively analyze echographic findings in patients with the diagnosis of intraocular foreign body with a special interest in localizations of a intraocular foreign body in the eye and the presence of an eventual infection – endophthalmitis. The aim of this study was also to confirm the localization of intraocular foreign body by echography and to test the precision of this method. **Methods.** We performed analysis of all cases that had been referred to the ultrasound diagnostices, in which the presence of intraocular foreign body had been confirmed in the period of one year. All examinations were done with B-scan and were confirmed during the surgery – vitrectomy. **Results.** In the one-year period we were contacted by 27 patients with intraocular foreign body. In one injured eye the intraocular foreign body was in the lens (3.7%), in 10 injured eyes (37.03%) intraocular foreign body was in the vitreal body. In 15 patients (55.5%) intraocular foreign body was fixed in the retina. In one patient (3.7%) there was a perforating injury, intraocular foreign body was found in the retrobulbar part of the orbit. In 7 injured eyes (25.9%), with the presence of intraocular foreign body, we found signs of endophthalmitis (organized blurring in vitreal space, thickened choroid). Other accompanying echographic findings were: blood in vitreal space, haemophthalmus in 12 cases (44.4%), retinal detachment in 5 cases (18.5%) and subretinal hemorrhagies in 4 cases (14.8%). **Conclusion.** Ultrasound diagnostics can very precisely show the localization of intraocular foreign body in the eye that is very important in the choice of approach and timing of surgical treatment. Also the echographic diagnostics may find an accompanying endophthalmitis in the posterior segment of the eye, that is very important for an urgent therapeutic approach.

Key words:
eye injuries, penetrating; foreign bodies; ultrasonography; vitrectomy; sensitivity and specificity; endophthalmitis.

Correspondence to: Ivan Stefanović, Ul. Milentija Popovića 70, 11 000 Novi Beograd, Srbija. Tel.: +381 11 21 38 568.
E-mail: ivanstef@net.rs

Uvod

Ultrazvučni pregled oka predstavlja veoma važnu dijagnostičku metodu pregleda unutrašnjih struktura oka kada su optički mediji zamućeni. Kod povreda oka, kontuzionih ili penetrantnih, najčešće postoji zamućenje optičkih medija (hifema, katarakta, hemoftalmus) i jedino ultrazvučnim pregledom možemo sagledati stanje zadnjeg segmenta oka, retine i horioidee.

Ultrazvučni pregled oka posebno je važan za postavljanje dijagnoze intraokularnih stranih tela (IOST). Ehosonografska slika IOST veoma je karakteristična: strano telo je veoma visoke refleksivnosti, akustična senka nastaje iza stranog tela, postoje reverberacije, ponavljajući ehoi.

Pored odgovora na pitanje da li je strano telo u oku ili ne, ultrazvučni pregled može pokazati mnogo detalja koji se tiču strukture oka: da li je IOST slobodno u staklastom telu ili je zabijeno u očnu jabučicu, da li je mobilno tokom pokretanja očne jabučice ili nije [1, 2].

Penetrantne povrede oka sa prisustvom IOST predstavljaju veoma ozbiljnu traumu za oko. Strano telo, pored mehaničkog oštećenja unutrašnjih struktura očne jabučice u toku penetracije, deluje i direktno toksično na oko. Drugim rečima, kod ovih povreda raste incidencija endoftalmitisa [3–5]. Klinički tok bolesti u direktnoj je vezi sa prirodom i veličinom stranog tela [6, 7].

Većina autora slaže se da je najvažnije izvršiti primarnu obradu rane, preduzeti mere profilakse nastupajuće infekcije, a onda kasnije, u drugom aktu vaditi IOST i izvršiti rekonstrukciju zadnjeg segmenta oka [8–10].

Cilj ovog istraživanja bio je da se ultrazvukom potvrdi lokalizacija IOST i testira preciznost ove metode. Posebno nas je interesovala lokalizacija stranog tela unutar očne jabučice, ehografski nalaz, i eventualno prisustvo infekcije – endoftlamitisa.

Metode

Retrospektivno su analizirani ultrazvučni nalazi kod bolesnika sa dijagnozom IOST u toku jednogodišnjeg perioda (2006). Ultrazvučno ispitivanje sprovedeno je B-skenom, 8 Mhz na aparatu Storz-Oftalscan. Analizirani su samo slučajevi kod kojih je ultrazvučni nalaz potvrđen tokom vitrektomije.

Rezultati

Tokom jednogodišnjeg perioda pregledano je 27 bolesnika sa IOST. Kod jednog bolesnika (3,7%) IOST je bilo lokalizovano u sočivu, a kod 10 bolesnika (37,03%) u staklastom telu (tabela 1). Kod 15 bolesnika (55,5%) IOST je bilo fiksirano za mrežnjaču (slika 1). Kod jednog bolesnika (3,7%) postojala je perforativna povreda očne jabučice, a strano telo je bilo lokalizovano u retrobulbarnom delu orbite (slika 2).

Tabela 1

Lokalizacija intraokularnog stranog tela (IOST)

Lokalizacija IOST	Broj bolesnika	%
U sočivu	1	3,7
U staklastom telu	10	37,03
U (na) mrežnjači	15	55,5
Perforativna povreda	1	3,7

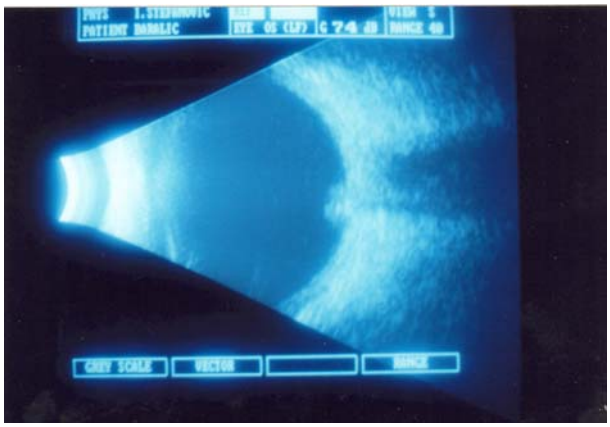

Sl. 1 – Intraokularno strano telo u kontaktu sa retinom

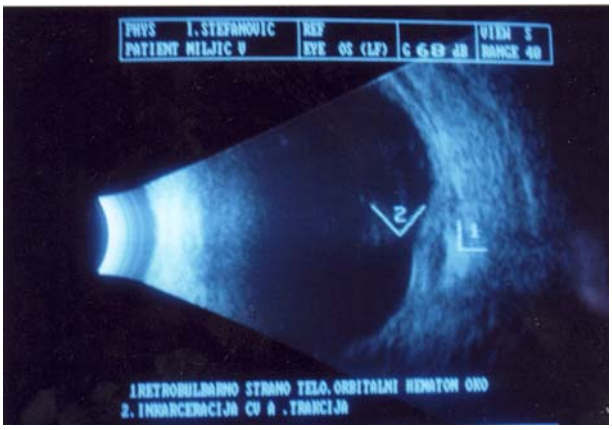

Sl. 2 – Perforativna povreda očne jabučice sa stranim telom u orbiti

Kod sedam povređenih očiju (25,9%) sa prisutnim IOST, uočeni su znaci endoftalmitisa (organizovano zamućenje staklastog tela, zadebljanje horioidee). Ostali ultrazvučni nalazi detektovani u toku pregleda bili su: krv u staklastom telu, hemoftalmus kod 12 bolesnika (44,4%), odlubljenje mrežnjače kod četiri bolesnika (14,8%) i subretinalne hemoragije kod četiri bolesnika (14,8%) (tabela 2).

Tabela 2

Ehografski nalaz B-skenom kod bolesnika sa penetrantnom povredom oka i intaokularnim stranim telom

Ehografski nalaz	Broj bolesnika	%
Endoftalmitis	7	25,9
Hemoftalmus	12	44,4
Ablacija retine	4	14,8
Subretinalna hemoragija	4	14,8

Diskusija

Na našem uzorku, kod 55,5% bolesnika IOST je bilo u kontaktu sa mrežnjačom, fiksirano, dok je kod 37,3% bolesnika bilo mobilno u staklastom telu. Ovi podaci se razli-

kuju od onih koje su objavili Chiquet i sar. [6], prema kojima je 85% bolesnika imalo strano telo mobilno u staklastom telu, dok je kod 15% bilo u kontaktu sa mrežnjačom. Szijarto i sar. [11] opisuju kontakt IOST sa mrežnjačom kod 39% bolesnika. Intraoperativno, tokom vitrektomije, uočeno je da nisu sva strana tela koja su ehografski bila u kontaktu sa retinom napravila rupturu retine u zoni kontakta. To znači da su ta strana tela, zahvaljujući sili gravitacije, pala na mrežnjaču i inkapsulirala se, ne praveći rupturu mrežnjače. Veoma je važno kod perforativnih povreda očne jabučice sa retrobulbarnim stranim telom imati preoperativno preciznu ehografsku dijagnostiku u cilju planiranja adekvatnog hirurškog postupka [12].

Ultrazvučni nalaz endoftalmitisa na zadnjem segmentu oka kod, čak, 25,9% bolesnika sa IOST nije iznenađujući i odgovara nalazima Schnidsena i sar. [13]. Oni ističu da incidencija endoftalmitisa duplo raste ako IOST perzistira u oku. Chaudry i sar. [14] opisuju endoftalmitis kod 7,5% bolesnika sa IOST. Ovi autori smatraju da rana intervencija vađenja stranog tela, tokom 24 h od povrede, smanjuje incidenciju endoftalmitisa i povećava šansu za dobru vidnu oštrinu na otpustu. Zbog toga je ehografski nalaz odlučujući za planiranje urgentne vitrektomije.

Ehografska slika hemoftalmusa posle penetrantne povrede oka sa IOST bila je prisutna kod 44,4% bolesnika. Ovi nalazi odgovaraju rezultatima do kojih su došli Meser i sar. [15] kod kojih hemoftalmus ima 50% bolesnika sa IOST.

Odlubljenje mrežnjače, ehografski potvrđeno kod 14,4% bolesnika sa IOST, odgovara nalazima drugih autora koji istu komplikaciju opisuju u rasponu od 9,8 do 32,5% [16, 17].

Zaključak

Ultrazvučnim pregledom može se precizno utvrditi lokalizacija IOST u oku, što je veoma važno za izbor vremena i vrste hirurške intervencije. Jedini nedostatak ovog pregleda je što se njime ne može razaznati da li IOST leži na mrežnjači ili je delom u njoj. Takođe, ultrazvučnim pregledom oka mogu se uočiti znaci početnog endoftalmitisa na zadnjem segmentu oka, što ga čini veoma važnim zbog urgentnog terapijskog pristupa koji sledi.

L I T E R A T U R A

1. *Guthoff R.* Ultrasound in Ophthalmologic Diagnosis. New York; Thieme Medical Publishers; 1991.
2. *Andreev AA, Gundarova RA, Kodzov MB.* Intraoperative ultrasound diagnosis in the removal of intraocular foreign bodies. Vestn Oftalmol 2008; 124(4): 369–9.
3. *Jonas JB, Budde WM.* Early versus late removal of retained intraocular foreign bodies. Retina 2001; 21(1): 92–3.
4. *Satger D, Pegourie P, Romanet JP, Castejon H, Chiquet C.* Ultrasound imaging in the management of endophthalmitis. J Fr Ophtalmol 2007; 30(10): 1037–48.
5. *Maresova K, Kalitova J, Simicak J, Rehak J.* The ultrasound findings in posttraumatic endophthalmitis. Cesk Slov Oftalmol 2006; 62(2):125–32.
6. *Chiquet C, Zech JC, Gain P, Adeleine P, Trepsat C.* Visual outcome and prognostic factors after magnetic extraction of posterior foreign bodies in 40 cases. Br J Ophthalmol 1998; 82 (7): 801–6.
7. *Yeh S, Colyer MH, Weichel ED.* Current trends in the management of intraocular foreign bodies. Curr Opin Ophthalmol 2008; 19(3): 225–33.
8. *Roman S.* Posterior segment intraocular foreign bodies. J Fr Ophthalmol 2001; 24(7):769-77. (French)
9. *Knox FA, Best RM, Kinsella F, Mirza K, Sharkey JA, Mulholland D,* et al. Management of endophthalmitis with retained intraocular foreign body. Eye 2004; 18(2):179-82.
10. *Kuhn F, Slezakb Z.* Damage control surgery in ocular traumatology. Injury 2004; 35(7): 690–6.
11. *Szijarto Z, Gaal V, Kovacs B, Kuhn F.* Prognosis of penetrating eye injuries with posterior segment intraocular foreign body. Graefes Arch Clin Exp Ophthalmol. 2008; 246(1):161–5.
12. *Kuhn F, Mester V, Morris R.* A proactive approach for eyes with perforating injury. Klin Monatsbl Augenheilkd 2004; 221(8): 622–8.
13. *Schmidseder E, Mino De Kaspar H, Klausss V, Kampik A.* Posttraumatic endophthalmitis after penetrating eye injuries. Ophthalmologe 1998; 95(3): 153–7.
14. *Chaudhry IA, Shamsi FA, Al-Harthi E, Al-Theeb A, Elzardi E, Riley FC.* Incidence and visual outcome of endophthalmitis associated with intraocular foreign bodies. Graefes Arch Clin Exp Ophthalmol 2008; 246(2):181–6.
15. *Mester V, Kuhn F.* Ferrous IOFB retained in the posterior segment:management options and results. Int Ophthalmol 1998; 22(6): 355–62.
16. *Weissgold DJ, Kaushal P.* Late onset of rhegmatogenous retinal detachments after successful posterior segment intraocular foreign body removal. Br J Ophthalmol 2005; 89(3): 327–31.
17. *Wani VB, Al-Ajmi M, Thalib L, Azad RV, Abul M, Al-Ghanim M,* et al. K. Vitrectomy for posterior segment intraocular foreign bodies: visual results and prognostic factors. Retina 2003; 23(5): 654–60.

Rad primljen 19. II 2009.
Prihvaćen 23. IV 2009.